

# CATARATA

## Cirurgia técnica Extracapsular incluindo biotécnicas

*O presente trabalho, descreve uma técnica de cirurgia de catarata a céu aberto, extracapsular, preservando a cápsula posterior do cristalino, aplicando equipamentos e protocolos mais acessíveis que um aparelho de facoemulsão.*

Embora equipamentos sejam importantes, nem todos nós temos à nossa disposição uma clínica completamente equipada, em todos os setores. É evidente que para se trabalhar com saúde, investimentos são necessários, mas, por vezes, investir em todos os aparelhos disponíveis no mercado, de todos os setores da Medicina Veterinária pode simplesmente ser impraticável.

O presente trabalho, portanto, vem descrever uma técnica de cirurgia de catarata a céu aberto, extracapsular, preservando a cápsula posterior do cristalino, aplicando equipamentos e protocolos mais acessíveis que um aparelho de facoemulsão. Lembramos que no Brasil, muitos humanos ainda se submetem a este tipo de cirurgia, sendo completamente indicada para os animais.

Detalhe importante é que o autor desenvolveu uma alça de agulhas, o que substitui as cânulas de Simcoe e Kelman, denominada aqui de “Alça de Canal”.

O Dicionário Aurélio Eletrônico Século XXI define o termo catarata como vindo do grego “kataráktes”: “que se lança para baixo”, mas o significado foi citado, por Jones e Bedford em 1997, como “quebra” se referindo à ruptura do arrançamento normal das fibras da lente ou da cápsula. A ruptura resulta na perda de transparência e na redução da visão. Geralmente, aparece como uma opacidade branca do cristalino que desenvolveu-se por transtornos metabólicos que envolvem alterações bioquímicas principalmente relacionadas à coagulação das proteínas (Carneiro, 1997). A perda da visão não é a única consequência. Pode haver também problemas secundários como

as, em contraste com as dos caninos (Gelatt, 2003).

A despeito do fato de existirem inúmeras causas e formas de catarata, elas sempre se desenvolvem de maneira similar. A lente normal é mantida numa proporção de 66% de água e 33% de proteína. Existe um complicado sistema de bombeamento de sódio que mantém o balanço água/proteína adequado. Quando ocorrem danos a este sistema bioquímico, o bombeamento falha, ocorre entrada reduzida de oxigênio no interior da lente e como resultado há a perda de transparência e formação da catarata (Stades et al., 1999, Jones e Bedford, 1997).

Há inúmeras formas de classificação das cataratas. De maneira geral, podem ser classificadas de acordo com a localização, estágio, momento de desenvolvimento, tipo e causa.

Principal classificação das cataratas de acordo com Williams et al., 2004:

uveíte (inflamação e ou infecção da íris, corpo ciliar e coróide) e glaucoma (aumento da pressão intra-ocular) (Keil e Davidson, 2001).

É um dos problemas oftálmicos mais comuns que afetam os olhos de cães, sendo freqüente a incidência das cataratas de origem primária e secundária nessa espécie (Standes et al., 1999). Em gatos, a incidência é menor quando comparada aos cães. A maioria das cataratas felinas é secundária, sendo raras as primárias e hereditárias.

CLASSIFICAÇÃO	TIPOS
1- Estágio evolutivo	Incipiente, imatura, madura, hipermadura, morganiana
2 - Posicionamento	Subcapsular anterior, subcapsular posterior, cortical periférica, cortical posterior, equatorial, zonular, polar posterior, axial, nuclear.
3 - Momento	Embrionária, congênita, juvenil, senil de desenvolvimento.
4 - Aparência	Parda (catarata negra), cerúlea, coronária, coraliforme, cuneiforme, cupiliforme, discóide, floriforme, fusiforme, membranosa, puntiforme, piramidal, foliácea, estrelada, sutural, axial.
5- Etiologia	Traumática, por irradiação, medicamentosa, alimentar, diabética, galactogênica, hipocalcêmica, hipercupremica tóxica, secundária a problemas oculares (uveíte, luxação de cristalino, displasia de retina, atrofia progressiva de retina)
6- Consistência	Líquida, branda, dura.

A afecção é de cunho cirúrgico, porquanto não há medicação tópica, sistêmica ou intra-ocular que impeça a progressão ou induza a absorção da lente (Peiffer Jr., 1995). Entre as cirurgias oftálmicas que podem ser realizadas Slatter destaca a extração intra-capsular e extracapsular do cristalino e a facoemulsificação, apresentando diversas técnicas (Güell e Mazal). Andrade também se refere à aspiração/dissecção.

Segundo Bojrab o sucesso de uma cirurgia de catarata depende de muitos fatores: técnica e habilidade cirúrgica, escolha do paciente, medicações pré e pós-operatórias, queixa do proprietário e equipamento cirúrgico apropriado. A taxa de sucesso da cirurgia de catarata no cão cresceu constantemente, partindo de 29% em 1957 para 80% a 90% em 1980. As razões para esse sucesso crescente são numerosas e envolvem todos os fatores mencionados. Para o cirurgião oftálmico veterinário, o desempenho e êxito de qualquer cirurgia intra-ocular exigem compreensão básica da anatomia, fisiologia, respostas patológicas e subseqüentes propriedades cicatrizantes destes tecidos.

Para o retorno perfeito da visão, é fundamental a manutenção da transparência da córnea. Por conseguinte estamos acrescentando um resumo das respostas patológicas da córnea, encontrados em Mecanismos da Moléstia na Cirurgia de Bojrab:

“O conhecimento da espessura da córnea tem utilidade de redução da possibilidade de penetração não antecipada ao globo, durante a cirurgia. Embora a espessura exata da córnea de animais domésticos de pequeno porte seja objeto de discussões, não há dúvida que a córnea normal tem menos de 1mm. Certamente a espessura da córnea varia entre as espécies domésticas, entre raças diferentes dentro de uma mesma espécie, e mesmo entre indivíduos de uma mesma raça. A espessura da córnea também varia com a idade, momento do dia (é mais espessa após o sono), e com os estados das moléstias”.

As respostas patológicas da córnea são: vascularização, edema, pigmentação, depósitos de lipídios ou cálcio, infiltrados celulares inflamatórios, destruição por enzimas degradativas e cicatrização. Visto que as respostas patológicas são comumente secundárias, e não primárias, sua resolução será melhor obtida através da identificação e tratamento da causa primária.

**Vascularização:** A córnea normal é avascular. Fatores que estimulam sua neovascularização: Inflamação imunomediada específica, inflamações inespecíficas, mediadores químicos como as prostaglandinas, alterações da tensão de oxigênio corneano, fatores tumorais solúveis, alterações físicas, cicatrizações. Os edemas estão também relacionados, mas não são fatores causadores. Estes vasos persistem por toda a vida, mas quando a inflamação cede eles podem se tornar menos pronunciados e mesmo sem sangue, dando o aspecto de vasos fantasmas. Os corticóides locais e sistêmicos impedem o crescimento vascular, podendo ser indicados tão logo a moléstia tenha sido indicada, ou controlada, após a cicatrização das feridas.

**Edema - ocorrência comum após cirurgias intra-oculares:** Pode ser focal ou difuso, envolvendo o epitélio e/ou o estroma corneano. O edema do estroma provoca tumefação e distorção significativas das lamelas da córnea emprestando aspecto branco-azulado. A progressão do edema pode formar vesículas ou bolhas no epitélio e estas podem se romper formando úlceras. O traumatismo excessivo do endotélio durante cirurgias, soluções de irrigação inadequadas, e alimentar a capacidade da córnea canina em regenerar o endotélio são fatores contributivos. O cirurgião deve, portanto, evitar causar desnecessários traumatismos, ou longas exposições ao ar. Líquidos de irrigação aceitáveis serão solução salina ou ringer lactato. Fatores adicionais como glicose e/ou bicarbonato, isosmóticos, são indicados. O tratamento pode ser feito com agentes hiperosmóticos tópicos, como a pomada de cloreto de sódio a 5%, a cada seis horas.

**Pigmentação:** A ceratite pigmentar pode afetar o epitélio ou o estroma, como uma resposta inespecífica à irritação da córnea, por migração melanoblastos do limbo, podendo ser concomitante à vascularização. A corticoide terapia é uma das opções de tratamento.

**Depósitos de lipídios ou cálcio:** embora seu aspecto seja similar, nem sempre sendo passível o diagnóstico diferencial, as etiologias variam, sendo a lipídose geralmente hereditária e bilateral, raramente provocando lesão significativa à visão ou desconforto, mas pode ser secundário às

moléstias oculares preexistentes. Neste caso, freqüentemente unilateral e apresentando certo desconforto. Uma presumível degeneração lipídica pode ocorrer após longa terapia com glicocorticóides, como é empregada após cirurgia de catarata. O tratamento dos casos secundários é direcionado para a solução do distúrbio causador.

**Infiltrados celulares inflamatórios:** Leucócitos, em condições inflamatória, podem atingir a córnea através da película lacrimal, pela vasculatura limbica ou neo-formada, migração estromal, ou da câmara anterior através do humor aquoso. A neutrofilia é secundária de úlceras bacterianas complicadas e da necrose não ulcerativa do estroma, apresentando aspecto branco-amarelado. Em algumas condições inflamatórias estéreis podem haver predomínio de outros tipos celulares: linfócitos e plasmócitos (pannus de pastor alemão) eusínfilos (ceratite eusínfilica felina).

**Destruição por enzimas degradativas:** A córnea é bastante suscetível à ação de enzimas lipossômicas, hidrolases e colagenases liberadas por leucócitos em degeneração, macrófagos, eritrócitos e ceratinócitos, e algumas bactérias notavelmente a *Pseudomonas aeruginosa*. Visto ser o colágeno a proteína corneana predominante, a presença de colagenase literalmente digere seu estroma, até a forma de gelatina, causando úlceras, denominadas “derretidas” ou “de colagenase”, fornecendo à córnea um aspecto ceratomaláxico sem a manutenção da arquitetura normal. O estroma pode se mover durante o ato de piscar ou ser deslocado com haste. Estas úlceras exigem terapia agressiva, impedindo a progressão e ruptura do globo. A acetilcisteína pode ser aplicada topicamente para a redução ou impedimento da atividade destas enzimas. O soro autólogo é uma opção empregado a cada par de horas. Os corticoesteróides potencializam a ação das colagenases em até 15 vezes, portanto sempre contra-indicadas.

**Cicatrização:** Implica na proliferação do fibroma. Classifica-se o grau da cicatrização e opacificação em nébula (ligeira e imperceptível), mácula (moderadamente densa) e leucoma (densa). No caso das feridas cirúrgicas pode ser minimizada por técnica cirúrgica atraumática, pelo uso de materiais de sutura relativamente inertes

e o uso apropriado de anti-inflamatórios tópicos. As feridas de córnea podem ser epiteliais, estromais ou endoteliais, sendo a cicatrização proporcional à lesão. Nas epiteliais, ocorre a mitose epitelial e a cicatrização se completa em cinco a sete dias. Nas estromais superficiais, as migrações epiteliais e mitoses podem ser suficientes para preencher o defeito, mas nas profundas haverá como resultado uma cratera reepitelizada, denominada faceta. A espessura corneal pode nestes casos jamais ser restabelecida ao normal. Podem ainda se complicarem e cicatrizar por vascularização. Lacerações traumáticas e incisões cirúrgicas combinam características de cicatrização epitelial e estromal. Deve-se, neste ponto, colocar importante atenção quanto ao material de sutura que pode reagir como corpo estranho, sendo portanto indicado os materiais mais inertes possíveis.

Feridas endoteliais são de difícil cura. A densidade destas células diminui nos cães após cirurgia intra-ocular e sua capacidade de regeneração por mitose, não por crescimento ou deslizamento varia para cada espécie, idade ou indivíduo, ainda assim é superior ao dos gatos e primatas, sendo maior nos animais jovens, enquanto nos outros os reparos se dão mais por crescimento e deslizamento celular, reduzindo a densidade celular total.

Carneiro, 1997, somente preconiza executar cirurgias intra-oculares uma vez acompanhado de anestesia volátil e controle anestésico rigoroso.

É nossa conclusão que estudos e treinamentos exaustivos das técnicas e implicações antes da aplicação a campo não apenas se tornam essenciais como fundamentais.

### **Preparação do paciente - Manejo médico pré-operatório**

O paciente deve passar por uma rigorosa consulta oftalmológica.

Recomenda-se um eletroretinograma, principalmente, nos animais em que a retina não é visível por meio da oftalmoscopia. Uma limitação deste exame é seu preço e dificuldade de se encontrar uma clínica que disponha deste método diagnóstico, o que pode torná-lo impraticável. No entanto, deve-se sempre deixar claro com os clientes e proprietários que ao não se praticar este exame pode-se ter todo o sucesso cirúrgico comprometido,

mesmo com pleno êxito técnico, na hipótese de o olho não ser fisiologicamente viável. Nas raças predispostas a retinopatia hereditária, como poodles e cockers, este exame se torna ainda mais importante.

A medição da pressão intra-ocular antes da cirurgia é também um dado importante. Uma baixa pressão pode indicar a presença de uma uveíte e uma pressão elevada contra-indica a cirurgia segundo Bojrab, 1996, mas segundo o mesmo autor, no entanto, esta cirurgia é indicada para o glaucoma devido à luxação de cristalino.

Outros exames pré-operatórios incluem hemograma, glicose, eletrocardiograma, de acordo com Carneiro, 1997. Exames recomendados pelo autor incluem ainda: Tempo de Coagulação, Urinálise, Raio-x Torácico para silhueta cardíaca, e o teste de Shirmann. Sendo possível, provas hepáticas e renais serão úteis na avaliação do prognóstico.

Antes da cirurgia, 1 a 2 dias, utiliza-se topicamente sulfato de atropina a 1% três vezes ao dia para se obter midríase. Aconselha-se o uso de corticosteróides tópicos e sistêmicos (prednisolona a 2mg/kg) por 1 a 2 dias antes da operação em uma tentativa de se minimizar a inflamação pós-operatória (Bojrab, 1996).

Segundo Carneiro, recomenda-se um banho com sabão anti-séptico, e, em cães com pêlos muito longos, uma tosa na região da cabeça; as pálpebras são lavadas abundantemente com solução fisiológica; somente se aplica a tricotomia na região que sofrerá cantotomia.

### **Cuidados pós-operatórios**

As cirurgias intra-oculares promovem resposta irritativa caracterizada por iridociclite em que são achados comuns: hiperemia, ruptura da barreira sangue-aquoso, miose e alterações na produção e eliminação do humor aquoso (DZEIZYC, J. et al., 1989).

Segundo Collinson & Peiffer (2002), as complicações mais comuns relacionadas à cirurgia de facoemulsificação, são a infecção e o descolamento regmatogênio retinal. Ledbetter et al. também comentam que a contaminação intraoperativa da câmara anterior com bactérias e fungos é uma ocorrência comum em pacientes caninos submetidos a facoemulsificação e implantação de lentes intraoculares, e a flora ocular externa é uma provável fonte

de alguns desses microorganismos contaminantes. Para minimizar esses problemas, a cirurgia deve ser realizada utilizando-se de excelentes técnicas assépticas, além de se remover todo o material cortical mantendo a integridade da cápsula posterior (Collinson & Peiffer, 2002). Outros problemas que podem ocorrer em decorrência da cirurgia são ifema, uveíte, glaucoma, danos endoteliais, opacificação de cápsula (Simonazzi & Zanichelli, 2001)

Segundo Bojrab, esses motivos fazem com que o pós-cirúrgico, e sua medicação, sejam tão importantes quanto a técnica para o sucesso desta cirurgia. Todos os pacientes desenvolvem um certo grau de uveíte anterior pós-operatória, que, se não tratada, pode levar a sérias complicações, tais como glaucoma ou fúrise bulbar. Deve-se evitar a infecção e a automutilação. O mesmo autor cita que devemos administrar antibióticos de largo espectro sistêmicos e tópicos por 7 dias, assim como midriáticos, corticoides e anti-prostaglandinas para reduzir a uveíte anterior e manter a midríase. Também são essenciais uma atividade mínima e exames de acompanhamento frequentes durante as primeiras semanas pós-operatórias.

Andrade, 2003, recomenda a preparação comercial da Flumixin Meglumine para uso parenteral como colírio no tratamento das uveítes anteriores, quando a utilização de anti-inflamatório não-esteróide estiver indicada, tendo resultado melhor que com o uso de dexametazona colírio no combate a esta patologia.

### **TÉCNICA CIRÚRGICA RECOMENDADA E UTILIZADA NA CLÍNICA DO AUTOR**

#### **PRÉ-CIRÚRGICO**

O paciente deve estar saudável, vacinado, no mínimo com as vacinas múltiplas contra as principais viroses, ter sido vermifugado, submetido a uma bateria de exames, já citados acima, e ter obtido resultado satisfatório em todos eles antes de se submeter a qualquer cirurgia eletiva não emergencial.

Se necessário aplique um tratamento odontológico completo um mês antes da cirurgia. As infecções gengivais e as piorréias reduzem significativamente a estesia.

No local, uma boa recomendação, é a aplicação de antibiótico tópico, pomada

oftálmica, em 5 a 10 dias antes do evento cirúrgico. A enrofloxacina é um de nossos antibióticos de eleição.

Um colírio cicloplégico deve ser empregado, três vezes ao dia, por 3 dias de pré-cirúrgico e imediatamente antes do evento.

Como antiinflamatório recomendamos a preparação comercial da Flumixin Me-glumine (50mg/ml) para uso parenteral como colírio, 3 dias antes, nas doses de uma gota a cada 12 horas. Também será mantido no pós cirúrgico a cada 4 horas por 10 dias.

Não recomendamos o uso sistêmico de AINS – Antiinflamatório Não Esteróide –, tendo em vista a interferência destes na liberação e formação das prostaglandinas que são os fatores de regulação do fluxo sanguíneo das artérias aferentes renais (Ettinger, 1997). Esta interferência favorece a instalação da IRA – Insuficiência Renal Aguda – o que desindica os AINS em todos os eventos anestésicos gerais.

O Interferon, solução a 30UI/ml, como colírio é recomendado 3 dias antes da cirurgia, evitando-se as viroses locais. Também será mantido no pós cirúrgico por 10 dias (Canal, 2004).

Uma medicação de estímulo do sistema imune é sempre bem-vinda, iniciada no 4º dia de pré-cirúrgico, e mantida até um dia antes da cirurgia, de formas que, no evento, o sistema imune estará com sua atividade plena. Para tanto recomendamos Levamisol e/ou Linfogex®, repetidos por 3 dias com mais 4 de repouso (Canal, 2004-II).

## PÓS-CIRÚRGICO

Recomendamos repouso do paciente por 10 dias, no mínimo.

No local serão mantidos, conforme citado acima, as formulações oftálmicas: antibiótico, antiinflamatório, colírio de interferon, por pelo menos 10 dias. Também utilizaremos uma pomada epitelizante. Manter o colírio cicloplégico por mais 5 dias.

## ANESTESIA

A equipe POLIVET - Itapetininga SP Policlínica Cardiologia & Odontologia Veterinária, chefiada por Dr. Ivo Hellmeister Canal, utiliza para esta cirurgia a anestesia geral Inalatória com Halotano ou Isoflurano, dependendo do estado clínico

cardíaco do paciente, sempre associada ao óxido nitroso e oxigenoterapia.

Para os controles anestésicos, o padrão clínico e sintomático de Guedel para o éter, e os aparelhos de controle: monitor cardíaco e oxímetro de pulso, dão uma referência impessoal do real padrão do estado do paciente na anestesia.

## ANTI-SEPSIA

A higiene é um dos fatores mais importantes em procedimentos cirúrgicos, no entanto neste caso este item se torna ainda mais fundamental. Aparato completo insere gorro, máscara, luvas cirúrgicas estéreis, roupa cirúrgica esterilizada, propé. Panos de campo e material cirúrgico descartáveis ou não, mas todos estéreis. Sala cirúrgica realmente limpa, desinfetada. A técnica da manutenção da higiene e da profilaxia da contaminação deve ser empregada em sua totalidade. O paciente deve receber uma solução anti-séptica de preparação do campo antes da colocação dos panos cirúrgicos. Lembramos que qualquer contaminação pode transformar um olho em uma bolsa de pus.

## EQUIPAMENTOS

**Blefarostato:** pode ser substituído por dois pontos de sutura que fixarão as pálpebras.

**Cânulas:** Para facilitar o manejo das cânulas, substituídas por agulhas hipodérmicas 30x8, o autor montou uma alça para apoiá-las. Trata-se de um cabo com uma alça onde o canhão da agulha é fixado de forma a permitir a ligação do equipo de soro, chamada aqui de *Alça de Canal*. Utilizamos três opções de agulhas hipodérmicas ligadas a um soro com Ringer Lactato: uma agulha não modificada, utilizada como Gancho Manipulador de Íris, uma agulha que teve sua ponta retirada, utilizada como de *Simcoe* e uma terceira que teve a sua ponta, bisel, virada no sentido contrário do corte do bisel, em 90°, que servirá como uma cânula de *Kelman*.

**Uma seringa agulhada:** De 5ml, que pode ser utilizada para aspirações.

**Conjunto cirúrgico de oftalmologia:** Composto de cabo de bisturi nº 3, lâminas nº 10, 11, 12 e 15, afastadores, pinça, tesoura e porta-agulha de Castroviejo. A tesoura pode ser substituída por uma ocular, bastante semelhante àquelas utiliza-

das para corte de unhas de bebês.

**Conjunto cirúrgico para pequenas cirurgias:** Composto de bisturi, dente de rato, hemostáticas, porta-agulhas etc. São úteis em qualquer cirurgia. Esta não é uma exceção.

**Bisturi eletrônico:** Indicado por vários autores para a hemostasia prévia a abertura do globo, no flap da conjuntiva. Deve ser utilizado em pouca potência.

**Fios:** Para o fechamento do globo ocular se utiliza fio da casa, de nylon, com 0,10mm de diâmetro, montado em agulha hipodérmica 0,45 x 13. Para o fechamento da pele, o fio de 0,25mm de diâmetro. Vide observações: *Fio da Casa*.

**Iluminação:** Uma boa fonte de luz é de importância fundamental para este procedimento. O campo é minúsculo, teremos de enxergar bem para termos a oportunidade de aplicar uma técnica adequada.

**Lupas:** Lentes de aumento podem ser confortáveis no ato cirúrgico, se bem que não são essenciais se a iluminação for adequada.

## REVISÃO ANATÔMICA

O Globo ocular é constituído por:

### DUAS CÂMARAS

**1) Câmara anterior** - Região compreendida entre a córnea e o cristalino, está repleta de humor aquoso,

**2) Câmara posterior ou vítrea** - Região compreendida entre o cristalino e a retina, está repleta de humor vítreo, semi fluido e transparente.

### TRÊS TÚNICAS

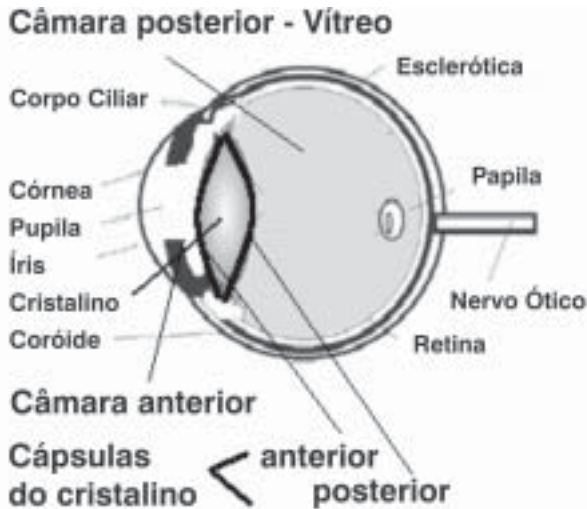
**1) Túnica anterior**, composta por:

- **Esclerótica (ou esclera)** - Membrana opaca, geralmente branca, onde se inserem os músculos extra-oculares.

- **Córnea** - Componente da esclera, é sua parte que recobre rostralmente o olho, transparente, incolor, avascular. Apresenta uma curvatura maior que as outras partes da esclerótica. Sua parte central é denominada de vértice da córnea. Sua nutrição é obtida através da película lacrimal, humor aquoso e, em menor intensidade, vasculatura perilímbica (Bojrab-1)

**2) Túnica média ou vascular**, composta por:

- **Íris** - É a estrutura que dá a cor do olho, sendo que em seu centro há uma abertura



Com os fios de sutura 0,20mm aplicados nas Cápsulas de Tenon, que se localiza além da esclera, pode-se fixar e manipular de forma mais confortável o globo ocular.

Na região dorsal, aplica-se um retalho conjuntival, uma incisão, com tesoura, abrindo a conjuntiva por onde teremos acesso à esclerótica, devendo ter o cuidado para não atingir a Cápsula de Tenon, na extremidade do olho. Promove-se a dissecação até localizar a denominada Linha Azul, que é a junção entre a córnea e a esclera opaca.

Portando bisturi, entre na câmara anterior, pela esclerótica, iniciando o corte distante há 1 mm dorsal da córnea, na linha azul, promovendo ali um sulco. A partir deste ponto, empunhe o bisturi de forma a que sua ponta se dirija para a região dorsal da íris, penetrando quase que paralelamente a esta, e assim entrando na porção dorsal da câmara anterior. Uma pequena porção de humor aquoso será eliminado.

Empunhando uma tesoura apropriada, corrija o orifício em um ângulo de cerca de 150° a 180°. A perícia do cirurgião e a

denominada pupila, que, espécie dependente, apresenta diferentes formatos.

- **Corpo ciliar** - Na porção média da túnica vascular, liga a coróide à periferia da íris, responsável pela síntese de humor aquoso.

- **Coróide** - Porção posterior do trato uveal com função de amplificar a luz em ambientes pouco iluminados.

**3) Túnica interna**, composta pela:

- **Retina** - O tapete da câmara posterior, quem transforma a energia luminosa em química, enviando, via nervo óptico, as informações visuais ao cérebro.

## CRISTALINO

É um corpo transparente, biconvexo, que fica anterior ao corpo vítreo em contato com a fâcies posterior da íris. Apresenta duas cápsulas:

- 1) Cápsula anterior do cristalino** - Membrana de tecido fibroso, transparente que recobre o cristalino pelo sentido anterior, comunicando-se com a câmara anterior.

- 2) Cápsula posterior do cristalino** - Membrana de tecido fibroso, transparente que recobre o cristalino pelo sentido posterior, comunicando-se com a câmara posterior.

**Observações importantes:** Em um corte transversal do globo, encontraremos de dentro para fora: a retina, a coróide e a esclerótica. Na porção anterior do globo encontraremos mais externamente a conjuntiva.

## TÉCNICA CIRÚRGICA

Com o paciente já devidamente anestesiado e os controles anestésicos estabelecidos, colocado na posição de decúbito dorsal, posicionando sua cabeça de forma que o olho a ser operado fique com sua Íris paralela à mesa.



**Paciente sendo preparado: É importante a higiene - Sala cirúrgica desinfetada em centros cirúrgicos providos de salas eletivas, somente para as cirurgias estéreis. Aqueles onde além destas cirurgias se praticam as contaminadas (odontológicas, piometra, fraturas expostas contaminadas, amputações de cotos necrosados...), não são recomendados para as cirurgias eletivas de catarata. Notar o soro glicofisiológico mantendo a veia pega, Anestesia Geral Inalatória (Halothano, Isoflurano...) com 2 gases (Oxigênio + Óxido Nitroso) no sistema com reinalação, controles anestésicos por monitor cardíaco e oximetria de pulso, além dos sinais de Guedel em seu padrão para a anestesia por éter. Bisturi eletrônico montado para as hemostasias. O paciente está entubado, e seu globo ocular em paralelismo ao solo, de formas a dificultar o derramamento excessivo do humor aquoso quando da abertura do globo.**

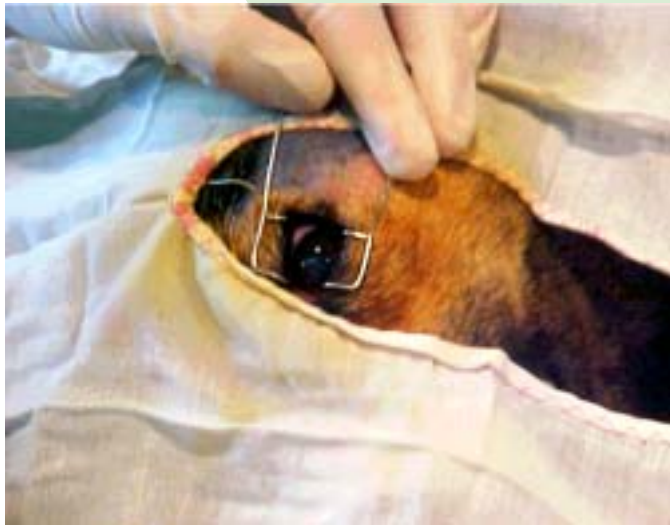

FOTO: MAALU BERTELLI CANAL

**Pode-se utilizar um blefarostato ou um par de pontos cirúrgicos mantendo as pálpebras abertas. Caso seja necessária uma exposição maior, uma cantotomia é recomendada. Detalhe importante é que o blefarostato, como todo o restante do equipamento, tem de estar estéril, evitando as contaminações.**

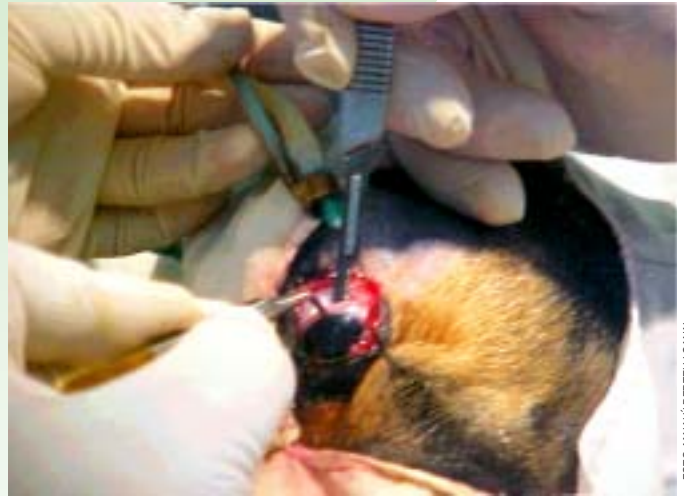

FOTO: MAALU BERTELLI CANAL

**Detalhe da entrada no globo ocular. Note que a incisão se inicia há um milímetro acima da córnea e atinge a câmara anterior há um milímetro abaixo, portanto é realizado um corte em bisel, facilitando a cicatrização.**

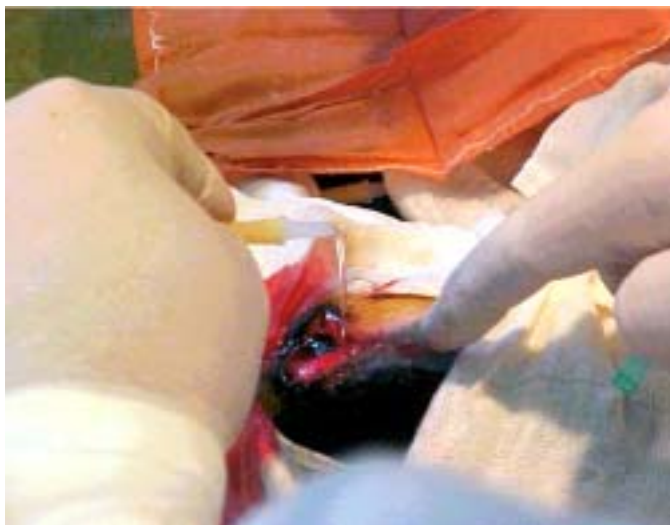

FOTO: MAALU BERTELLI CANAL

**Detalhe da irrigação e lavagem constante do globo. Neste ponto, mantemos por cerca de 10 minutos, uma corrente contínua de soro, removendo, fisicamente, qualquer sujidade. Na foto, a cantotomia e a fixação já foi aplicada.**

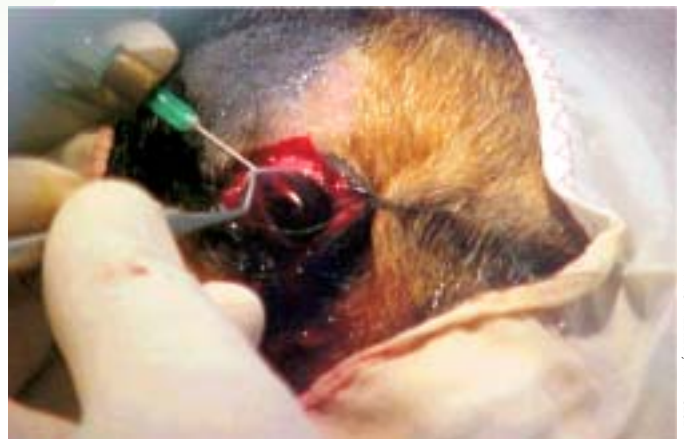

FOTO: MAALU BERTELLI CANAL

**Detalhe da Cânula de Canal montada com agulha em bisel torcido a 90°. A espícula formada está no sentido de profundidade, em relação à foto, fazendo a capsulotomia anterior, ou seja, a ruptura ou destruição da cápsula anterior do cristalino em sua região equatorial, mais frágil. A ponta torcida da agulha deverá ter corte suficiente para este procedimento. Para a preparação desta agulha, recomenda-se a não utilização do Porta Agulha Castroviejo por sua excessiva delicadeza. Nota-se a extremidade da agulha visível através da córnea.**

anatomia do paciente se somarão permitindo ângulos maiores ou menores a este ponto.

Monte a alça de Canal com a agulha substitutiva da cânula de Kelman, ou seja, com a extremidade virada a 90°, já ligada ao soro, com o que facilitaremos a manutenção da pressão intra-ocular.

Promova a capsulotomia anterior, ou seja, a ruptura ou destruição da cápsula anterior do cristalino em sua região equatorial, mais frágil. A ponta torcida da agulha deverá ter corte suficiente para este

procedimento. Para a preparação desta agulha, recomenda-se a não utilização do Porta Agulha Castroviejo por sua excessiva delicadeza. Com cuidado extremo, para não romper a cápsula posterior do cristalino, e cuidado para não agredir a íris e corpo ciliar, remove-se o córtex e o núcleo do cristalino.

Um gancho aplicado exterior e ventralmente à córnea, posição de 6 horas, comprima o globo, empurrando dorsalmente o cristalino. Este movimento pode ser bastante útil nesta etapa. Neste ponto

podemos lançar mão de uma seringa agulhada como sugador.

Nem sempre teremos a observação do cristalino saindo íntegro de sua posição original, pois na maioria dos eventos este se pulveriza, principalmente em cães menores de 12 meses. Após a remoção, devemos promover uma limpeza cuidadosa da câmara anterior, para termos a certeza da remoção total dos fragmentos.

Eventualmente pode-se ter de lançar mão de uma iridectomia para se melhorar o acesso ao cristalino. Nesta hipótese,

deve-se tomar extremo cuidado para não lesionar o círculo arterial principal da íris, e, para tanto, jamais corte mais que 2 ou 3mm.

## SUTURA

Utilizaremos no globo fio da casa com 0,10mm de diâmetro em pontos separados simples. É muito importante mantermos a estrutura da anatomia topográfica do globo. Alterações da curvatura, tanto rostral quanto dorsal darão ao globo uma deformidade que resultará em astigmatismo. Para tanto aproxima-se as bordas da lesão até a justaposição, não permitindo que um lado da ferida monte sobre o outro.

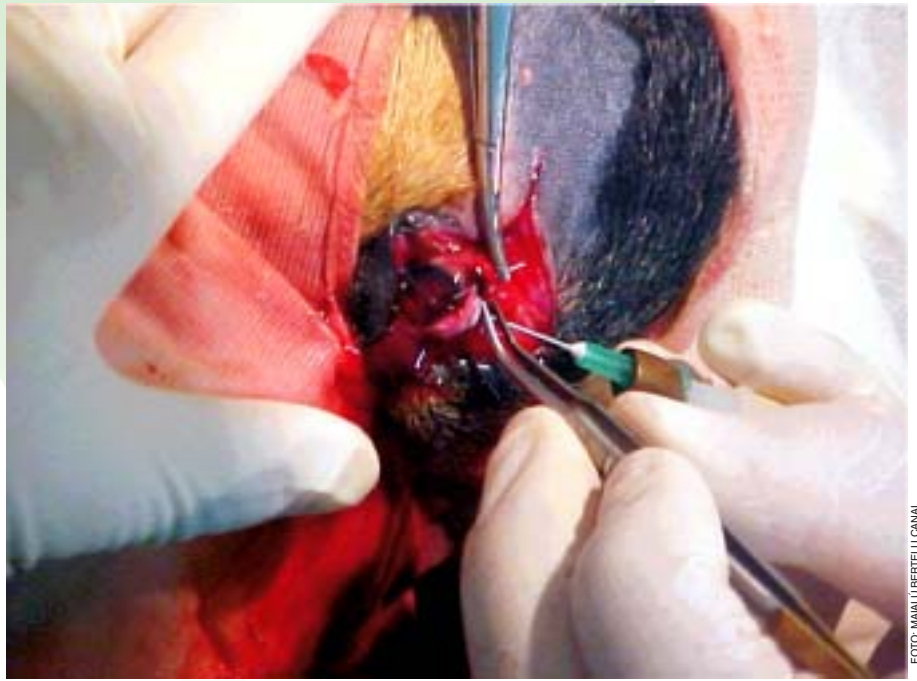
Inicia-se colocando um ponto em cada borda da lesão, e um terceiro na mediana entre os dois, deixando distância igual entre as bordas. Teremos então a reconstrução anatômica do globo, aplicando pontos separados simples até o momento em que estiver completamente suturado, com distância entre pontos de até 2.5mm. Algo a partir de 5 pontos serão aplicados. Durante todo este procedimento a Alça de Canal deve estar montada com agulha de ponta romba, com o objetivo de manter a irrigação e a pressão intra-ocular constantes.

Antes da remoção da alça é recomendável desacoplar o soro e aplicar uma pequena bolha de ar, de 0,25ml, na câmara anterior impedindo sinéquias indesejáveis.

Concluindo o protocolo cirúrgico, aplica-se um ponto de sutura no retalho conjuntival fazendo com que a conjuntiva recubra a lesão. Cuidado para não formar ectrópions ou entrópions a este ponto. Este ponto pode ter que, no futuro, ser removido.

Realiza-se uma plica palpebral, fixando a terceira pálpebra rostral, dorsal e lateralmente à córnea, no globo, mantendo-o fechado, aumentando a irrigação lacrimal da lesão. Ela deve ser liberada no 4º dia.

Mantenha as medicações oftalmológicas locais: uma pomada antibiótica, outra epitelizante (Epitesan®), colírio antiinflamatório (dexametasona ou Flumixin Meglumine). O paciente deve ser mantido em local tranquilo evitando acidentes e estresse. Após a remoção da plica palpebral, por alguns dias, evita-se a incidência de luz forte nos olhos, o que incomodará muito.



**Detalhes da sutura que é realizada com extremo cuidado para minimizar as deformações da circunferência do Globo. Quanto maior a deformação maior o astigmatismo iatrogênico. Observe que a Cânula de Canal é mantida durante todo o procedimento de sutura, visando a manutenção da pressão intra ocular, mesmo com o globo aberto.**



**Na foto alguns dos cristalinos que já foram removidos em Itapetininga, pela equipe de Dr. Canal e a POLIVET - Itapetininga SP Policlínica Cardiologia & Odontologia Veterinária.**

A recuperação fisiológica do órgão é imediata com a retirada do obstáculo óptico à visão, mas dois detalhes de impedimento são importantes, o primeiro é a opacificação temporária da córnea, e o segundo é o retorno à correta interpretação que o paciente dará aos sinais visuais transmitidos pela retina, cuja recuperação será, em tempo, proporcional ao que ele ficou sem a visão.

## OBSERVAÇÕES

**Fio da Casa:** Para se montar um fio cirúrgico agulhado, parte-se de fios de

nylon, 100% poliamida, utilizados para a pesca. Estes fios são comercializados em carretéis de tamanhos diversos, 100m, 200m, 1000m etc., e apresentam sua classificação pelo diâmetro do fio, sendo que quanto maior o diâmetro, maior a resistência. Dispomos de fios a partir de 0,10mm, resistentes a 700g, os de 0,12mm (ou 0,15mm), resistentem a tração de 1,5kg; os de 0,20mm (resistentes a 3kg); 0,25mm (4kg); 0,30mm (5,5kg); 0,35mm (10kg); 0,40mm (13kg) e 0,60mm (20kg). Para sua montagem, utiliza-se uma agulha hipodérmica, de tamanho compatível com o diâmetro do fio.

A nomenclatura das agulhas se refere ao comprimento em milímetros e ao diâmetro em décimos de milímetro, de formas que uma agulha 25x7 apresenta 25 milímetros de comprimento (2,5cm) por 0,7mm de diâmetro interno da luz.

Desta forma, para até 0,25mm de diâmetro utilizamos agulhas 20x6. Nos diâmetros até 0,30mm agulha 25x7, sendo que as linhas de 0,35mm e 0,40mm indicamos as agulhas 25x8. Para a linha 0,60mm a agulha 40x12. Para os fios 0,12mm e 0,15mm pode-se utilizar tanto as agulhas de insulina (4,5x13), fazendo um fio agulhado mais delicado, os da cirurgia de catarata, ou as agulhas 20x6 ou 25x7, fazendo fios mais fáceis de serem manipulados.

## TÉCNICA DE MONTAGEM

Para montar-se o fio agulhado, pega-se a agulha e um pedaço de fio, algo em torno de meio metro (50cm). Passe o fio pela agulha, no sentido bisel para o canhão. Para que o fio não corra, tape a luz do canhão da agulha com seu dedo, pressionando o fio contra sua parede. Puxe-o até o ponto em que a extremidade oposta do fio esteja há 1 mm dentro da agulha, ou seja, já não mais se vê o fio na ponta da agulha. Com um alicate, preferimos os de ortodontia, pressione a metade da agulha mais próxima do canhão, no sentido do corte do bisel, esmagando a agulha de forma a prender a linha em sua luz. Firmando a agulha no alicate, balance o canhão em movimentos de 45° fora do eixo, em ângulos de 90° entre os eixos (de um lado para outro, de cima para baixo), até que a agulha se parta sem romper o fio. Retire o canhão, você terá as mãos um fio agulhado.

Para esterilizá-lo utilizamos um tubo de ensaio tampado, tipo vacutainer, com uma pastilha de formalina em seu fundo cego, protegido com uma mecha de algodão cardado ou hidrófilo, evitando contato direto da pastilha com o nylon. Em 48 horas o fio pode ser considerado estéril.

O autor deixa claro que nenhuma responsabilidade assumirá pelo uso que outros fizerem desta técnica de maneira adequada ou inadequada, e lembra que a lei 8.078 de 11 de setembro de 1990, diz em seu artigo 14 §2º que “o serviço não é considerado defeituoso pela adoção de novas técnicas” mas em seu artigo 39 – É vedado ao fornecedor de produtos os ser-

viços, dentre outras práticas abusivas, VI – “executar serviços sem a prévia elaboração de orçamento e autorização expressa do consumidor”, de forma que um documento assinado pelo cliente autorizando é profilaxia acertada. +

### Dr. Ivo Hellmeister CANAL

(CRMV-SP 3967) Médico  
Veterinário - USP/83  
Diretor Clínico da POLIVET  
Itapetininga SP Policlínica  
Cardiologia & Odontologia  
Veterinária  
[www.polivet-itapetininga.vet.br](http://www.polivet-itapetininga.vet.br)



[drcanal@polivet-itapetininga.vet.br](mailto:drcanal@polivet-itapetininga.vet.br)

#### \*Lidiana Cândida Piveta

Estudante de Medicina Veterinária - UFG  
Universidade Federal de Goiás

#### \*Raoní Bertelli Canal

Estudante de Medicina Veterinária - USP  
Universidade de São Paulo

#### \*Katherine Palmira Colomba

Estudante de Medicina Veterinária - USP  
Universidade de São Paulo

\*Os colaboradores, são estagiários da POLIVET Itapetininga  
SP Policlínica Cardiologia & Odontologia Veterinária

## BIBLIOGRAFIA

- ANDRADE, A.L., COSTA, T.A.C., CIARLINI, P.C. et al.: **Topical flunixin meglumine in the treatment of canine uveitis**. Arq. Bras. Med. Vet. Zootec., abr. 2003, v.55, n.2, p.160-166. ISSN 0102-0935.
- BOJRAB-1, J.M.: **Mecanismos da Moléstia na Cirurgia dos Pequenos Animais**. 2ª ed. São Paulo: Editora Manole Ltda, 1996.
- BOJRAB-2, J.M.; BICHARD, S.J.; TOMLINSON, J.L.: **Técnicas Atuais em Cirurgia de Pequenos Animais**. 3ª ed. São Paulo: Roca, 1996.
- CARNEIRO, L.F.: **Manual de Oftalmologia Veterinária: Um Guia Prático para Clínicos Veterinários**. São Paulo: Roca, 1997.
- CANAL, Ivo Hellmeister; CANAL, Raoní Bertelli: **Interferon imuno modulador para vírus, antigo e eficaz. Uma revisão bibliográfica e indicações de uso**. Revista Electrónica de Veterinaria REDVET. España Veterinaria.org® - Comunidad Virtual Veterinaria.org® - Veterinaria Organización S.L.® [v.5, n.11 - Novembro 2004]. Mensual. Disponible en: <<http://www.veterinaria.org/revistas/redvet>>. ISSN 1695-7504.
- CANAL, Ivo Hellmeister; CANAL, Raoní Bertelli: **Levamisol - Vermífugo e imuno modulador: antigo e eficaz. Uma revisão bibliográfica e indicações de uso**. Revista Electrónica de Veterinaria REDVET. España Veterinaria.org® - Comunidad Virtual Veterinaria.org® - Veterinaria Organización S.L.® [v.5, n.11 - Novembro 2004]. Mensual. Disponible en: <<http://www.veterinaria.org/revistas/redvet>>. ISSN 1695-7504.
- COLLINSON, P.N. & PEIFFER, R.L.: Pathology of canine cataract surgery complications,

**New Zeland Veterinary Journal**, v.50, n.1, pp.26-31(6), Feb. 2002.

8. DZEIZYC, J. et al.: Effects of lipoxygenase inhibitors in a model of lens-induced uveitis in dogs. **American Journal of Veterinary Research**, v.50, n.11, p.1877-82,1989.

9. ETTINGER, S. e FELDMAN, E.: **Tratado de Medicina Interna Veterinária: Moléstias do Cão e do Gato**. Ed. Manole Ltda - 4ª edição, 1997

10. GELATT, K.N.: **Manual de oftalmologia veterinária**. São Paulo: Manole, 2003. 594p.

11. GÜELL, J.L.; VÁZQUEZ, M.; LUCENA, J.; VELASCO, F. & MANERO, F.: **Journal of Cataract & Refractive Surgery**, v.30, Issue 10, p.2043-2045, Oct. 2004.

12. JONES, R.G.; BEDFORD, P.: abnormal appearance. In: PFEIFFER Jr, R.L.; PETERSEN-JONES, S.M.: **Small animal ophthalmology - A problem-oriented approach**, 2ªed. London: W.B.Sauders, 1997. p.43-84.

13. KEIL, S.M., DAVIDSON, H.J.: Canine cataracts: a review of diagnostic and treatment procedures. **Veterinary Medicine**, n.28, p.14-38, 2001.

14. LEDBETTER, E.C.; MILLICHAMP, N.J. & DZIEZYC, J.: Microbial contamination of the anterior chamber during cataract phacoemulsification and intraocular lens implantation in dogs, **Department of Clinical Sciences, College of Veterinary Medicine, Cornell University**, Ithaca, NY 14853-6401

15. MAZAL, Z.: Cataract surgery via 1.5 mm microincisions. **Cesk Slov Oftalmol**, v. 60(4), pp. 284-9, Jul. 2004.

16. MEDTERMS DICTIONARY. Disponível em: <<http://www.medterms.com/script/main/art.asp?articlekey=7278>>. Acesso em 02 Novembro 2004.

17. SIMONAZZI & ZANICHELLI, 2001 - **LA CATARATTA NEL CANE: EVOLUZIONE DELLE CONOSCENZE RELATIVE ALL'INTERVENTO CHIRURGICO DI ESTRAZIONE DELLALENTE**. Disponível em <<http://www.unipr.it/arpa/facvet/annali/2001/simonazzi.pdf>>. Acesso em 02 Novembro 2004.

18. SISSON, S.; GROSSMAN, J.D.: **Anatomia de los Animales Domésticos**. 4ªed revisada, Barcelona, Madrid, 1979

19. SLATTER, D. Cristiano. In: SLATER, D. **Fundamentos de oftalmologia veterinária**. 2ªed. Buenos Aires: Inter-Médica, 1992. p.429-463.

20. STADES, F.C.; BOÉVE, M.H.; NEUMANN, W.; WYMAN, M.: Cristalino e vítreo. In: STADES et al. **Fundamentos de oftalmologia veterinária**. 1ªed. São Paulo: Ed. Manole, 1999. p.155-170.

21. **VETERINARY TEACHING HOSPITAL OPHTHALMOLOGY**. Disponível em: <http://www.vetmed.iastate.edu/services/vth/clinical/ophth/diseases/cataracts.asp> Acesso em 02 Novembro 2004.

22. VIANA, F.A.D.: **Guia Terapêutico Veterinário**. Belo Horizonte: Gráfica e Editora CEM Ltda., 2003.

23. WILLIAMS, D.L.; HEATH, M.F.; WALLIS, C.: **Prevalence of canine cataract: preliminary results of a cross-sectional study**. **Veterinary Ophthalmology**, v.7, n.1, p.29-35, 2004.



Referência Bibliográfica para o artigo:  
**Canal, Canal, Piveta, Colomba 2005**

CANAL, Ivo Hellmeister; CANAL, Raoní Bertelli; PIVETA, Lidiana Cândida; COLOMBA, Katherine Palmina **CATARATA - Cirurgia Técnica Extracapsular incluindo biotécnica**. Revista Nosso Clínico, março/abril 2005 volume 44, ano 08, ISSN 1413-2559

Última versão em:

CANAL, Ivo Hellmeister; CANAL, Raoní Bertelli; PIVETA, Lidiana Cândida; COLOMBA, Katherine Palmina - CATARATA - Cirurgia Técnica Extracapsular incluindo biotécnica. Revista Electrónica de Veterinaria REDVET®, ISSN 1695-7504, Vol. VI, nº 2, Febrero/2005. España. Veterinaria.org® - Comunidad Virtual Veterinaria.org® - Veterinaria Organización S.L.® Mensual. Disponible en: < <http://www.veterinaria.org/revistas/redvet> > y más específicamente en <http://www.veterinaria.org/revistas/redvet/n020205.html>

**Carta aos leitores:**

## **CATARATA – Cirurgia Extracapsular.**

**Caros leitores,**

Nem todos entenderam o sentido do nosso trabalho. Tecnologias como esta, que levam a um percentual de sucesso satisfatório, cujo custo é menor que um décimo de outra com tecnologia mais avançada, pode ser desconsiderada para alguns privilegiados, mas abre oportunidade para outros, incontáveis tratarem seus animais. Por exemplo, uma micose pode ser tratada com antibióticos de quinta geração, caríssimos, mas, na maioria das vezes, tricotomia, higiene e iodo glicerinado são suficientes para curar.

Não devemos perder de vista que cataratas já eram operadas antes do advento da facoemulsão. Um avanço tecnológico não necessariamente elimina a tecnologia de ontem. Há 25 anos, minha avó foi operada com a mesma técnica que eu hoje utilizo. Para este trabalho, consultamos 23 autores, incluindo Bojrab e constatamos que, em nada nossa técnica colide com outras. De qualquer modo, não pretendemos que nossa publicação tenha o caráter de um manual de cirurgia.

Vários colegas enviaram e-mails, discutindo os protocolos, sugerindo melhorias a baixo custo, apreciamos a maioria das sugestões, como a substituição do

viscoelástico pelo líquido sinovial, mas por outro lado, outras críticas recebidas, mostrando que existem tecnologias superiores, escondem o fato de que mais de 50% das intervenções oftalmológicas recebidas por humanos não atingem este nível tecnológico. Seria hipocrisia dizer que a tecnologia acima do alcance de metade da população humana seja insuficiente para cães, gatos, eqüinos... Pensamos que é papel do Médico Veterinário tratar também deste tipo de miopia...

Na realidade, temos profundo interesse no debate. No futuro pretendemos estimular ainda mais, com nossas publicações, contando ainda outras inovações; jamais seríamos contrários à tecnologia mais dispendiosa, mas, as condições de nossa sociedade indicam que tecnologias boas e baratas são aqui necessárias. Veja, na **prática nossa técnica tem demonstrado que funciona!** Temos nos dedicado a esse aspecto tecnológico e, neste sentido, estamos preparando um trabalho geral a ser intitulado: **Protocolos eficazes substitutivos da forma onerosa.**

Não é somente na Medicina Veterinária que o Brasil é prodigioso em reduzir custos de forma eficaz. Existem também centros cirúrgicos humanos, Embrapas, empresas de construção civil, naval; são entidades, cujo enfoque é pelo aumento da abrangência, eficiência e eficácia, ainda que com grande limitação de recursos. Sobre a discussão quanto aos fios cirúrgicos, motivo de reclamações específicas, queremos relatar que esta utilização foi baseada em recomendação de Professores Doutores de Universidades Públicas Paulistas que publicaram, em vídeo, cirurgias utilizando este mesmo tipo de fio. Como já dissemos, novas tecnologias não eliminam as anteriores, não são únicas, e não há mal em se desenvolver técnicas menos dispendiosas, se oferecerem resultados favoráveis.

Somente uma última observação: "Pretinho", o paciente das fotos, saiu da clínica enxergando como outros pacientes que há 10 anos operamos.

Se você desenvolveu alguma técnica correlata, escreveu um livro, ou similar, gostaríamos de conhecer, nos contate, por favor, através de nosso site. V. será bem vindo.

Recebam nossas Saudações Veterinárias, estamos ao dispor dos colegas.

Dr. Canal, Ivo Helmeister, MV - CRMV SP 3967

[www.polivet-itapetininga.vet.br](http://www.polivet-itapetininga.vet.br)

[dr canal@polivet-itapetininga.vet.br](mailto:dr canal@polivet-itapetininga.vet.br)

Referência:

CANAL, Ivo Helmeister; CANAL, **Carta aos Leitores: CATARATA - Cirurgia Técnica Extracapsular incluindo biotécnica.** Revista Nosso Clínico, maio/junho 2005 volume 45, ano 08, ISSN 1413-2559